HOSPITAIS DA UNIVERSIDADE DE COIMBRA
CLÍNICA UNIVERSITÁRIA DE IMAGIOLOGIA
Professor Doutor Filipe Caseiro-Alves

REUNIÃO TEMÁTICA:

TC DE ALTA RESOLUÇÃO

Moderador: Dr.ª Luísa Teixeira

Cláudia Paulino

Julho 2010

INDICAÇÕES

- **DOENÇAS PULMONARES INFILTRATIVAS DIFUSAS;**
- **DOENÇAS DAS VIAS AÉREAS.**

- Doentes com radiografias normais ou com achados radiográficos equívocos e sintomas/PFR sugestivos de doença difusa *(dispneia; sintomas+exposição a poeiras inorgânicas, antigénios orgânicos ou medicamentosa; ID com febre ou dispneia; hemoptises; suspeita de doença das VA ou DPOC);*
  - S: 94 vs 80%;
  - 10% dos doentes com doenças infiltrativas difusas têm radiografias normais.
- Limitar o diagnóstico diferencial em doentes com alterações radiográficas óbvias mas não específicas;
  - *Fibrose (UIP, fibrose intersticial idiopática, conectivites, asbestose), sarcoidose, metastização hematogénea/linfangítica, PH subaguda, silicose, histiocitose, LAM, enfisema, bronquiectasias, bronquiolite infecciosa, pneumonia por Pneumocystis carinii, sarcoma de Kaposi.*
- Avaliar a actividade da doença;
- Orientar o tipo e o local da biópsia.

TÉCNICA

- **Colimação**: 1-1,5 mm;

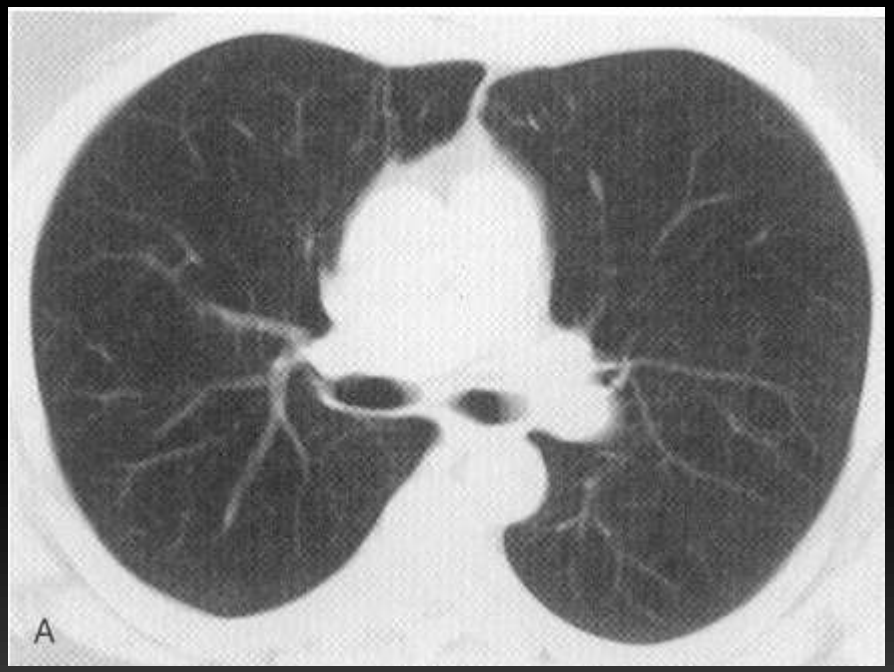

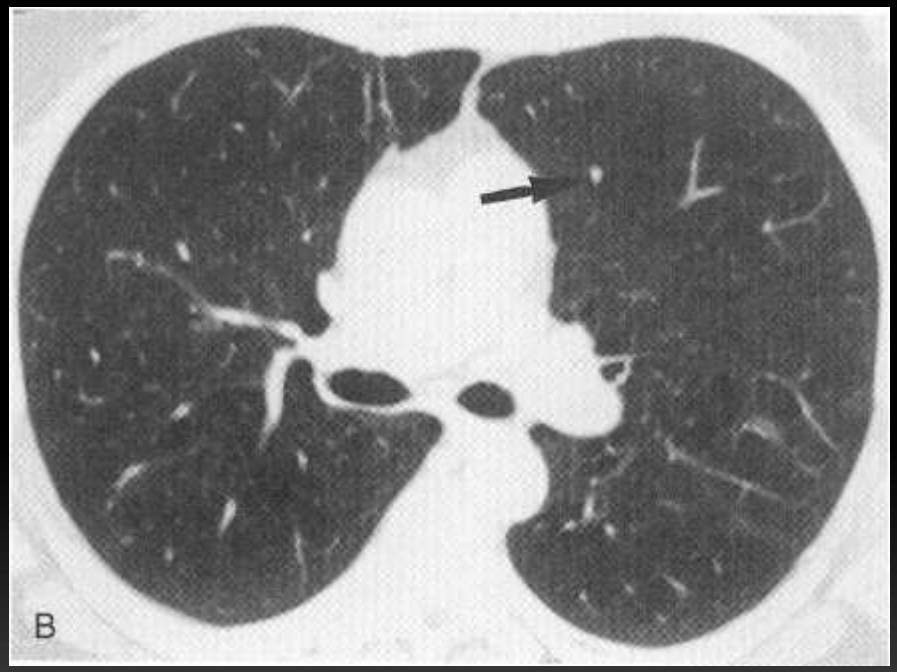

TÉCNICA

- **Colimação**: 1-1,5 mm;
- **Algoritmo de reconstrução**: alta frequência espacial (osso, duro);

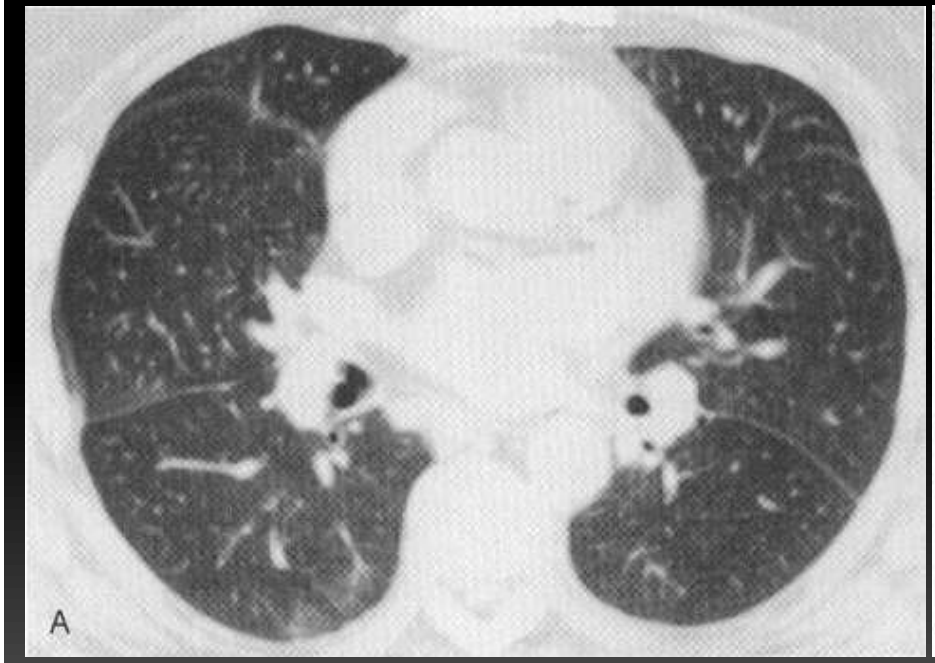

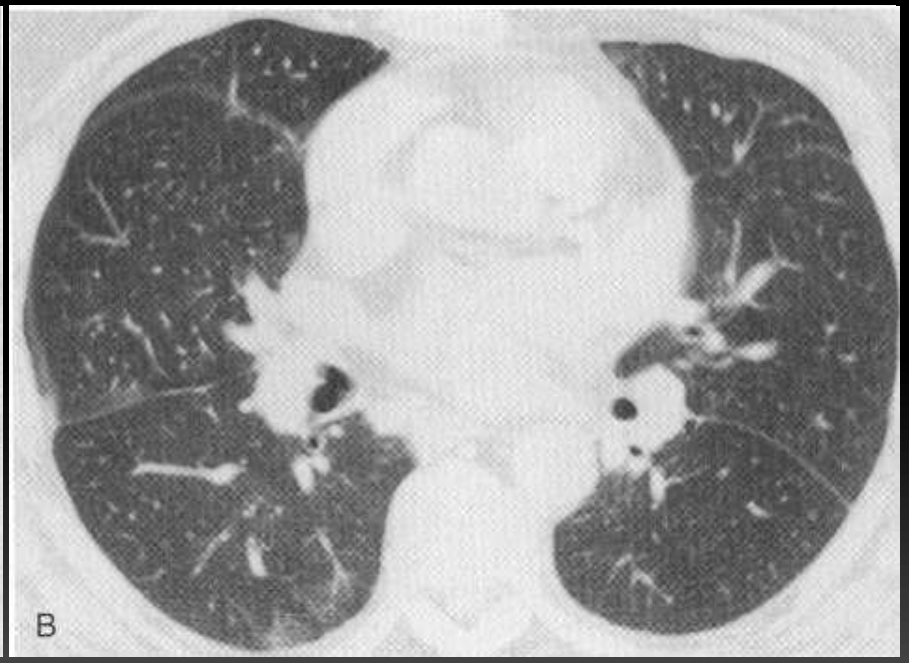

TÉCNICA

- **Colimação**: 1-1,5 mm;
- **Algoritmo de reconstrução**: alta frequência espacial (osso, duro);
- 120-140 kVp; 200-300 mAs;

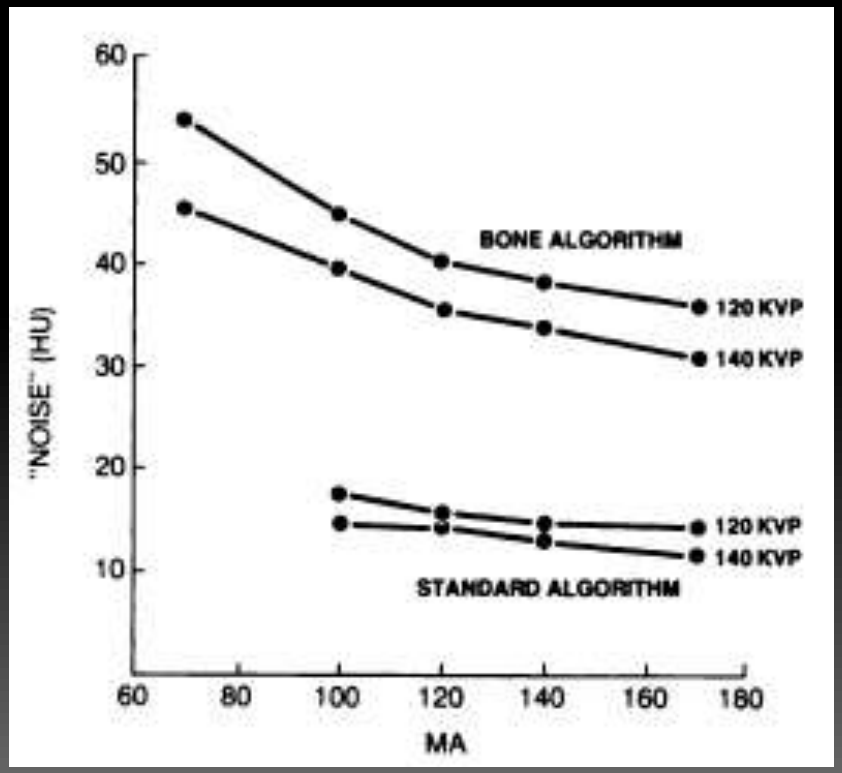

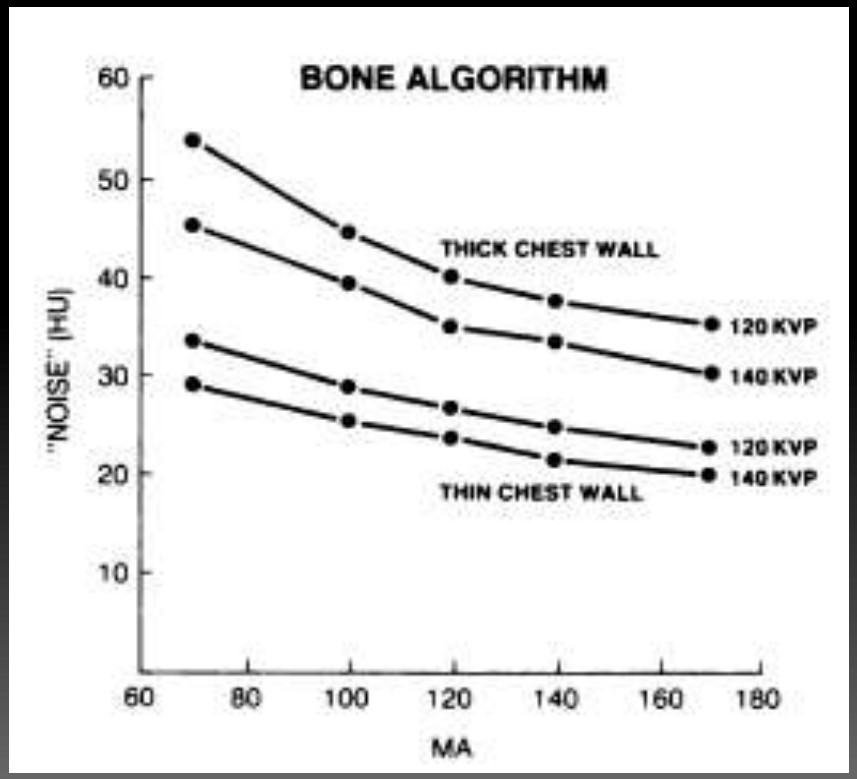

TÉCNICA

- **Colimação**: 1-1,5 mm;
- **Algoritmo de reconstrução**: alta frequência espacial (osso, duro);
- 120-140 kVp; 200-300 mAs;
- **FOV**: adaptado ao tamanho pulmonar (limite externo das costelas);
- *Inspiração profunda.*

- L: -700 UH; W: 1500 UH.

TÉCNICA

- AQUISIÇÃO EM PRONAÇÃO:

  Distinguir colapso posterior de verdadeiras alterações.

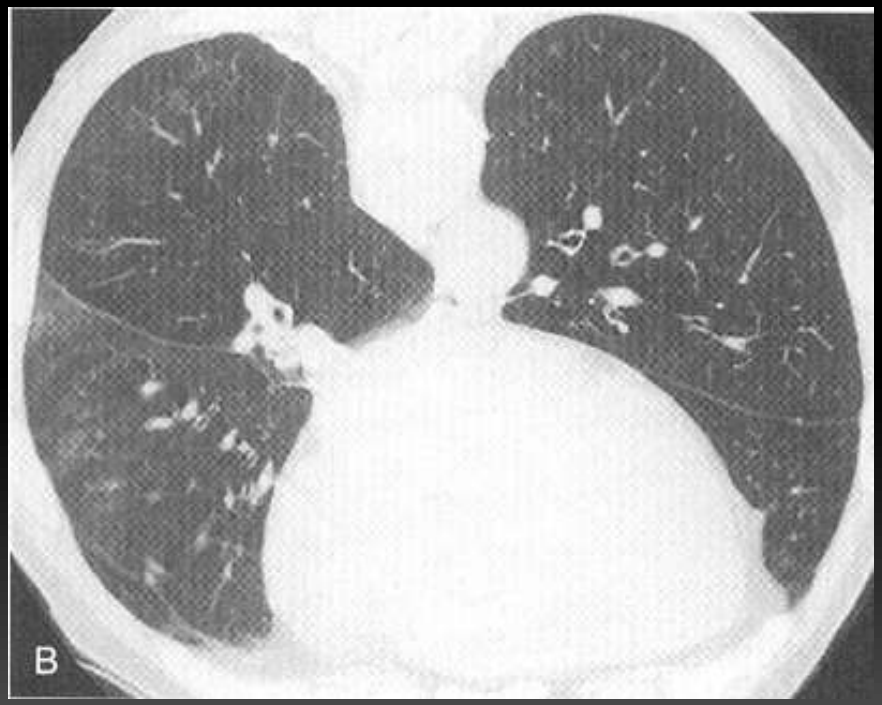

TÉCNICA

- <u>AQUISIÇÃO EM EXPIRAÇÃO</u>:

  Doenças das vias aéreas (*detectar encarceramento aéreo*).

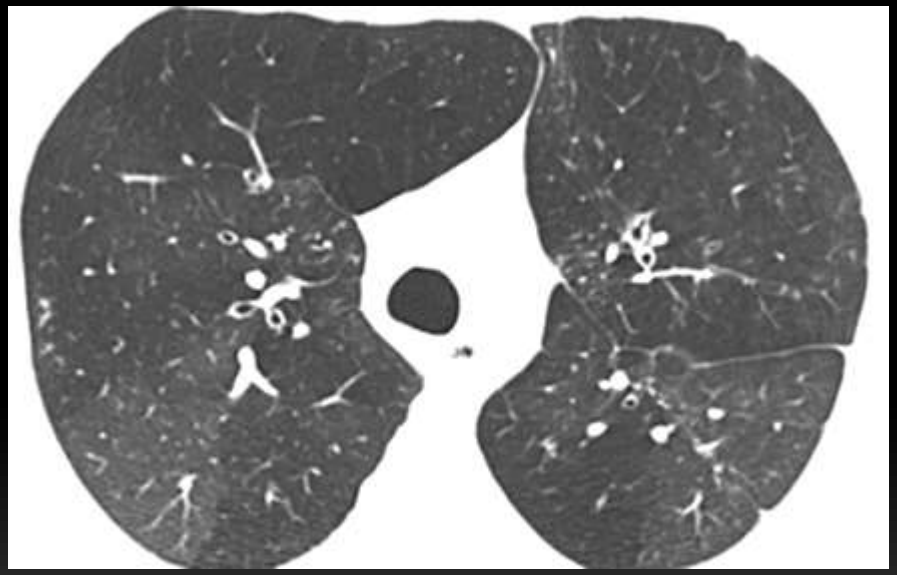

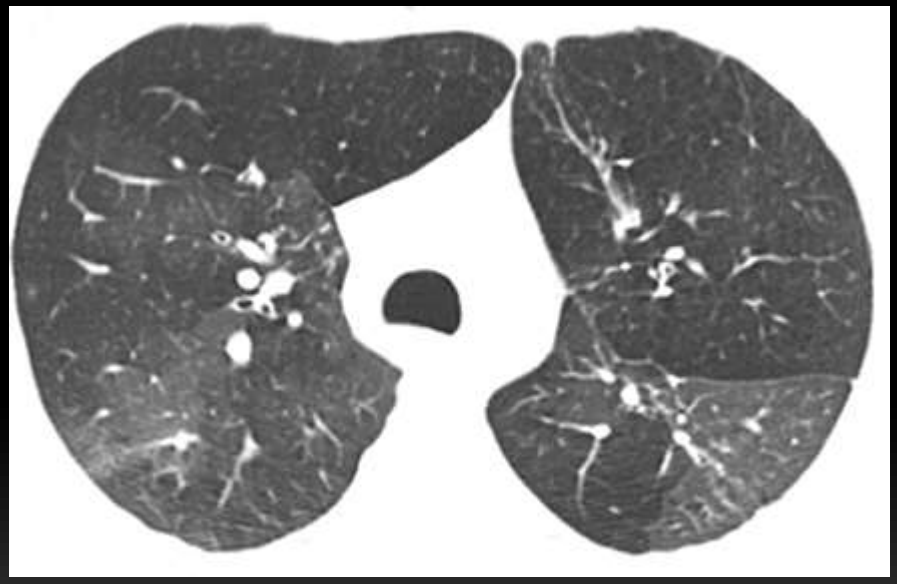

“PITFALLS”

1. **COLIMAÇÃO**
   - Os vasos podem mimetizar nódulos.
   - *Aquisição volumétrica; visualização das imagens em modo “cine”; reformatações MIP.*

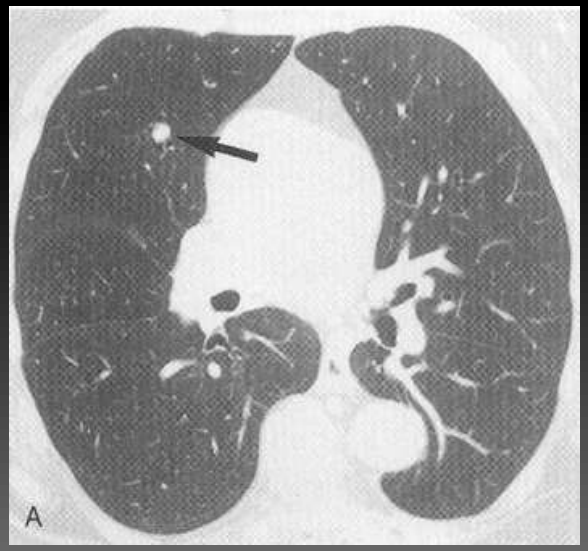

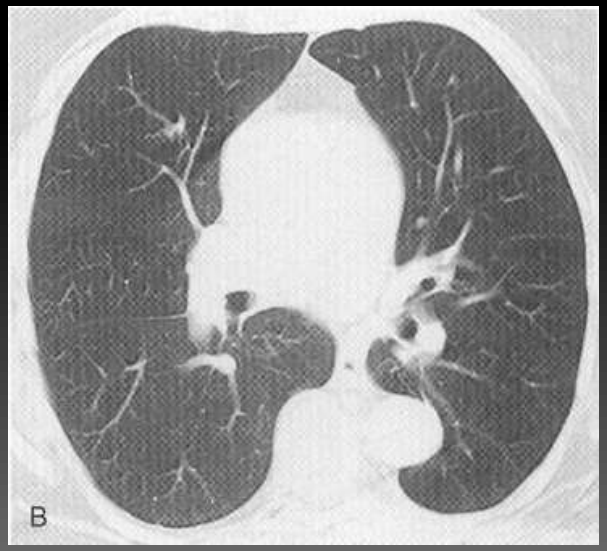

"PITFALLS"

1. COLIMAÇÃO
2. **IMAGENS COM RUÍDO/ARTEFACTOS "BEAM-HARDENING"**
   - ↓ KvP; ↓ mAs; doentes obesos; regiões para-vertebrais;
   - Padrão "em teia", raios finos ou grosseiros com ponto de partida em interfaces de elevado contraste (paredes brônquicas, vasos, costelas, corpos vertebrais).
   - ➢ *↑ KvP; ↑ mAs.*

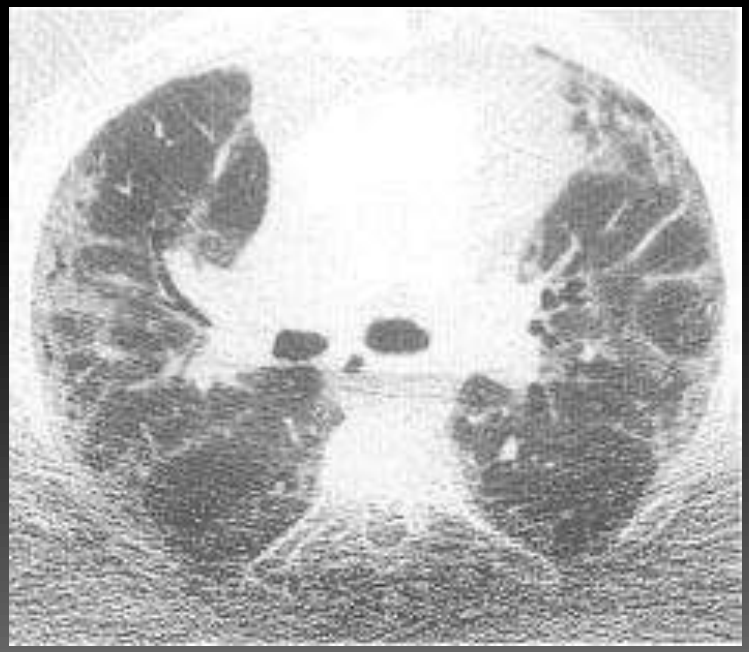

“PITFALLS”

1. COLIMAÇÃO
2. IMAGENS COM RUÍDO/ARTEFACTOS “BEAM-HARDENING”
3. **INSPIRAÇÃO DEFICIENTE**
   - ↑ densidade *(pode simular vidro despolido)*.
   - *Técnico experiente.*
   - *Membrana posterior da traqueia.*

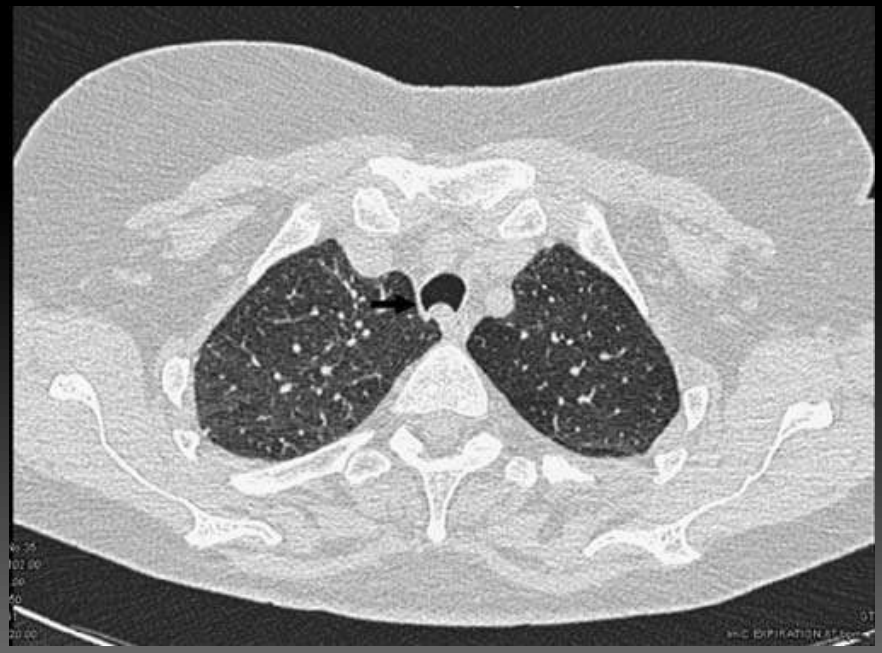

“PITFALLS”

1. COLIMAÇÃO
2. IMAGENS COM RUÍDO/ARTEFACTOS “BEAM-HARDENING”
3. INSPIRAÇÃO DEFICIENTE
4. **ARTEFACTOS DE MOVIMENTO**
   - Respiratórios, cardíacos (lobo médio, língula);
   - Imagens em duplicado de estruturas lineares - vasos, cisuras, paredes brônquicas (*pode mimetizar bronquiectasias*), opacidades em vidro despolido (*pode mimetizar doença infiltrativa*), “artefactos em estrela” com ponto de partida nas margens dos vasos ou outras estruturas com densidade elevada.
   - ➢ *Em doentes dispnéicos, podem obter-se menos imagens por cada apneia;*
   - ➢ *Aquisição caudo-cefálica.*

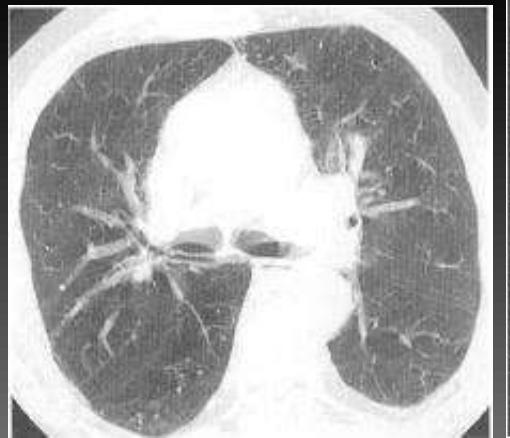

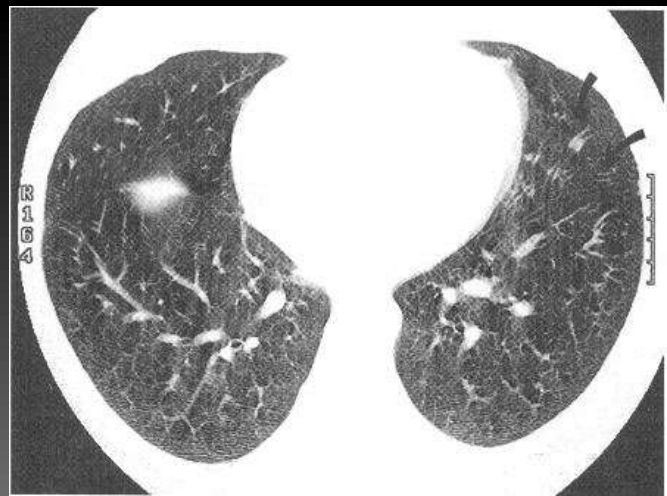

"PITFALLS"

1. COLIMAÇÃO
2. IMAGENS COM RUÍDO/ARTEFACTOS "BEAM-HARDENING"
3. INSPIRAÇÃO DEFICIENTE
4. ARTEFACTOS DE MOVIMENTO
5. **GRADIENTE DE ATENUAÇÃO ANTERO-POSTERIOR**
   - Em supinação, as zonas dependentes são + densas 50-100 UH (> expiração), *podendo mimetizar lesões iniciais de fibrose.*
   - *Aquisição em pronação.*

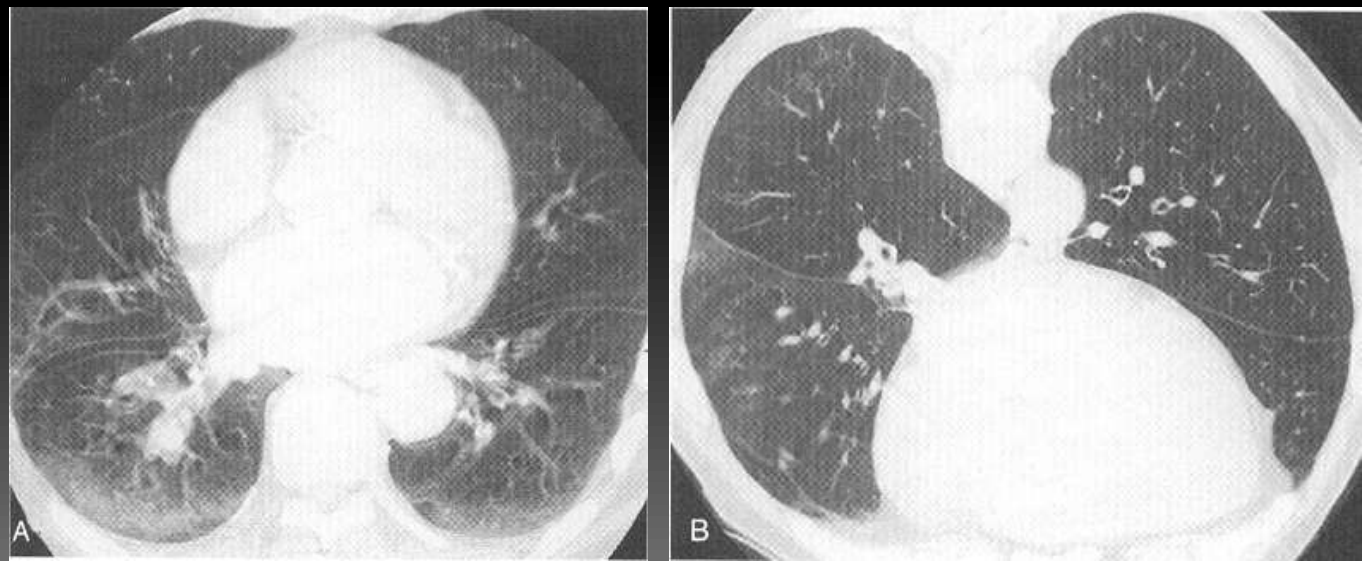

"PITFALLS"

1. COLIMAÇÃO
2. IMAGENS COM RUÍDO/ARTEFACTOS "BEAM-HARDENING"
3. INSPIRAÇÃO DEFICIENTE
4. ARTEFACTOS DE MOVIMENTO
5. GRADIENTE DE ATENUAÇÃO ANTERO-POSTERIOR
6. **NÍVEL/LARGURA DA JANELA**
   - ↓ L; ↓ W → *mimetizar opacidade em vidro despolido*; magnificação da espessura da parede dos brônquios, tamanho dos vasos e espessamento de septos.
   - *Uso consistente dos valores de janela standard (L: -700; W: 1500).*

ANATOMIA

LÓBULO PULMONAR SECUNDÁRIO

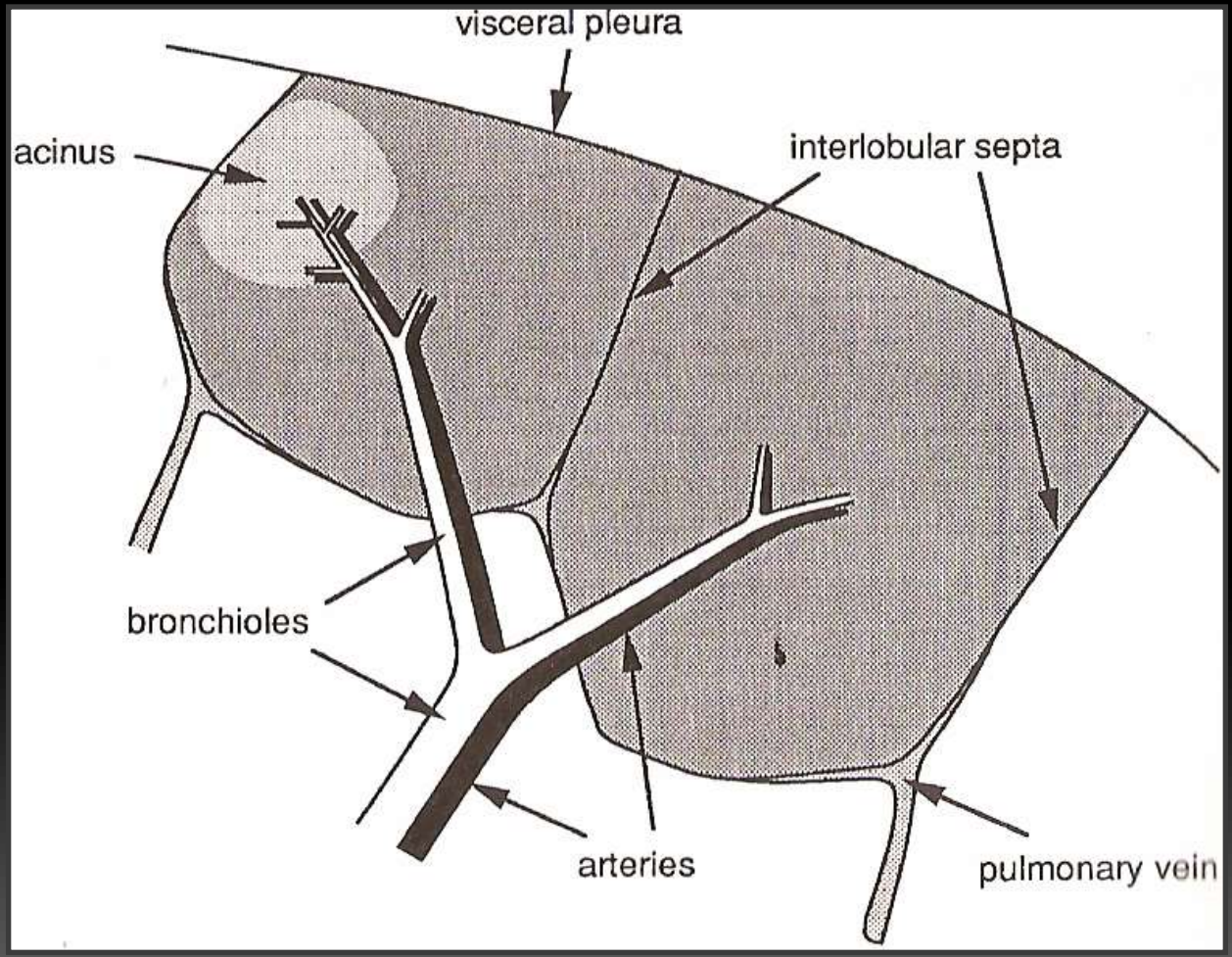

ANATOMIA
LÓBULO PULMONAR SECUNDÁRIO

- A visibilidade das estruturas normais em TCAR está relacionada com o seu tamanho e orientação em relação ao plano de corte;
- *Estruturas mais pequenas visíveis em TCAR: 0,1-0,2 mm.*

- **Septos interlobulares** (0,1 mm): raramente visíveis; regiões sub-pleurais das bases; regiões antero-laterais;
- **Artéria centrilobular** (0,5 mm): pode ser vista como uma opacidade linear, ramificada ou punctiforme até cerca de 0,5-10 mm da superfície pleural.
- A visibilidade dos **bronquíolos terminais** depende mais da espessura da sua parede (0,1 mm) que do seu diâmetro: não vísiveis.
- **Cisuras**: visíveis.

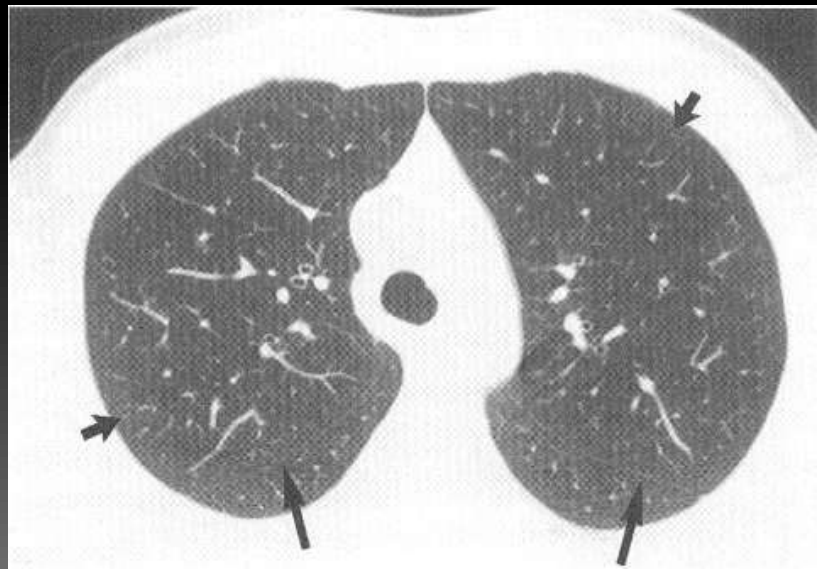

ANATOMIA

INTERSTÍCIO PULMONAR

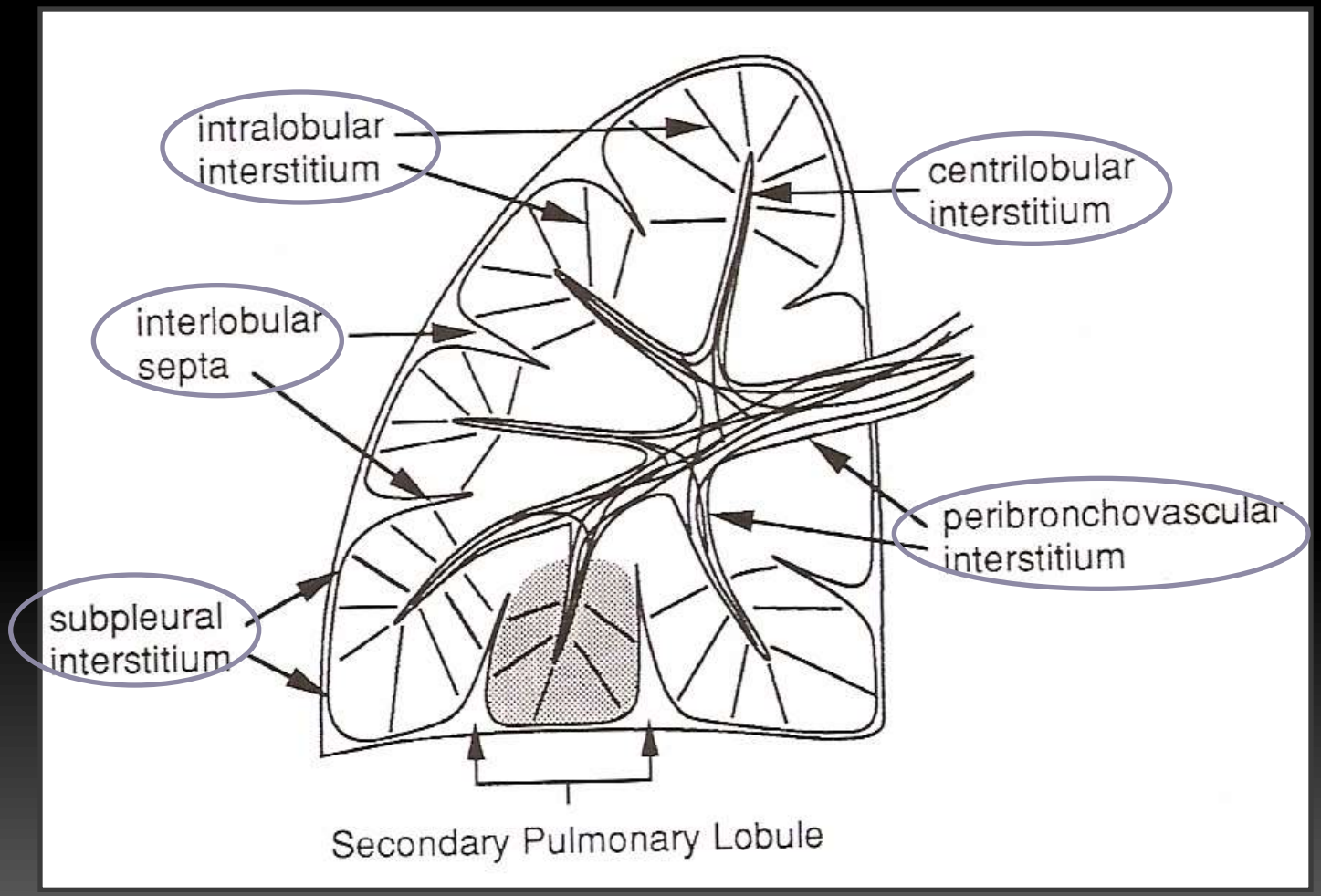

PADRÕES

1. **RETICULAR**
   - ESPESSAMENTO DE SEPTOS INTERLOBULARES
   - "FAVO-DE-MEL"
2. **NODULAR**
   - DISTRIBUIÇÃO PERI-LINFÁTICA
   - DISTRIBUIÇÃO ALEATÓRIA
   - DISTRIBUIÇÃO CENTRILOBULAR
3. **AUMENTO DA DENSIDADE**
   - CONSOLIDAÇÃO
   - VIDRO DESPOLIDO
4. **DIMINUIÇÃO DA DENSIDADE**
   - ENFISEMA
   - QUISTOS
   - MOSAICO DE PERFUSÃO
   - ENCARCERAMENTO AÉREO

PADRÕES

1. *RETICULAR*: ESPESSAMENTO DE SEPTOS INTERLOBULARES

- **REGULAR:** *EDEMA PULMONAR*, *LINFANGITE CARCINOMATOSA*, *AMILOIDOSE.*
- **NODULAR:** *LINFANGITE CARCINOMATOSA*, *SARCOIDOSE*.
- **IRREGULAR:** *FIBROSE INTERSTICIAL.*

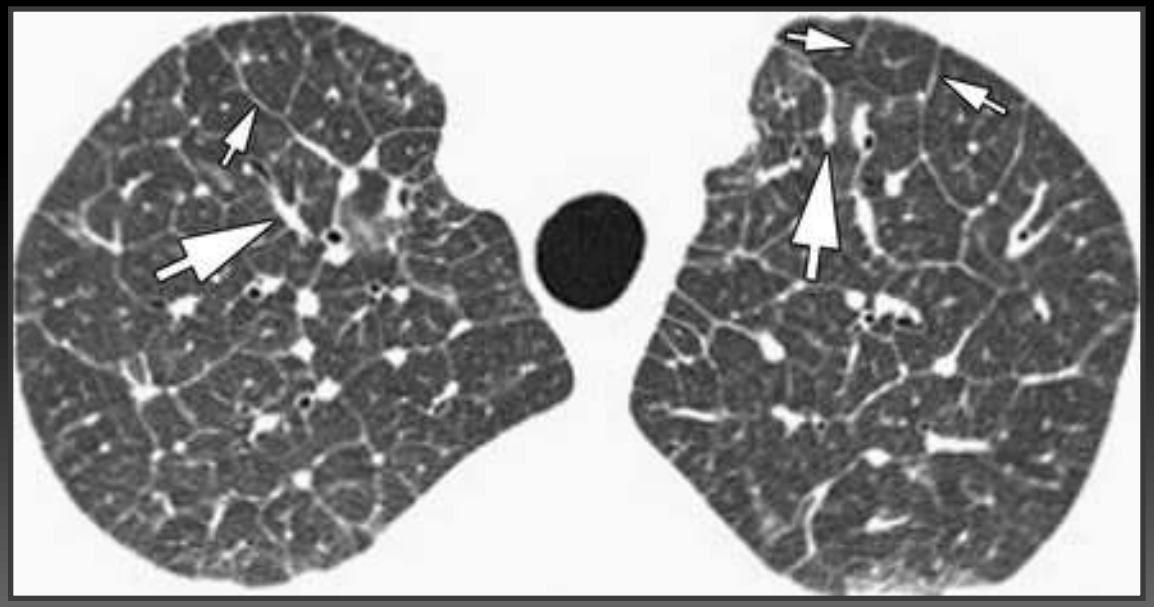

PADRÕES

1. *RETICULAR*: FAVO DE MEL

- *Achados associados*: reticulação intra-lobular, bronquiectasias/bronquiolectasias de tracção.

- *Estadio final;*
- *Biópsia não diagnóstica;*
- *Má resposta terapêutica; mau prognóstico.*

- ***UIP***: ***IPF***, *CONECTIVITES, TOXICIDADE, ASBESTOSE, HP, SARCOIDOSE;*
- *NSIP;*
- *ARDS;*
- *RADIAÇÃO.*

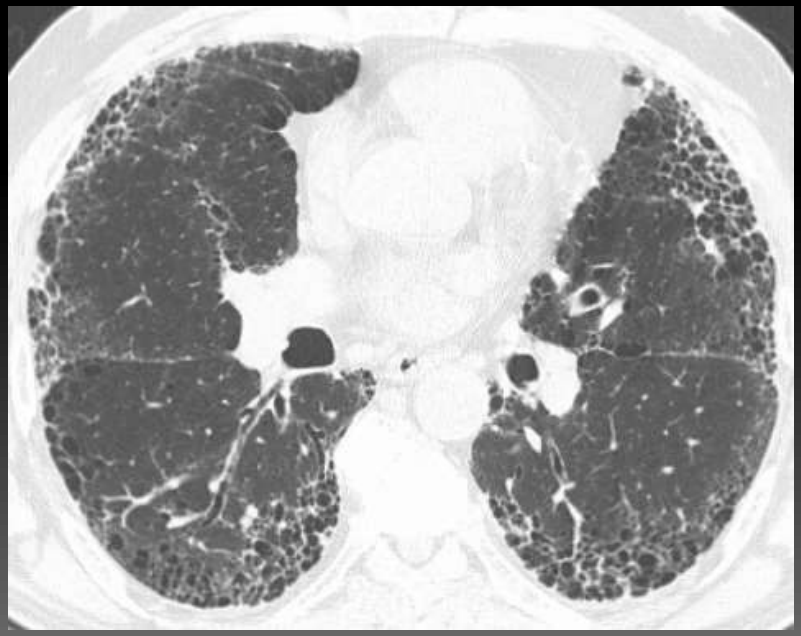

PADRÕES

2. *NODULAR*: DISTRIBUIÇÃO PERI-LINFÁTICA

- Bem-definidos;
- Sub-pleurais/justa-cisurais, peri-broncovasculares (para-hilares e centrilobulares), septos interlobulares

- *SARCOIDOSE;*
- *LINFANGITE CARCINOMATOSA;*
- *AMILOIDOSE;*
- *LIP.*

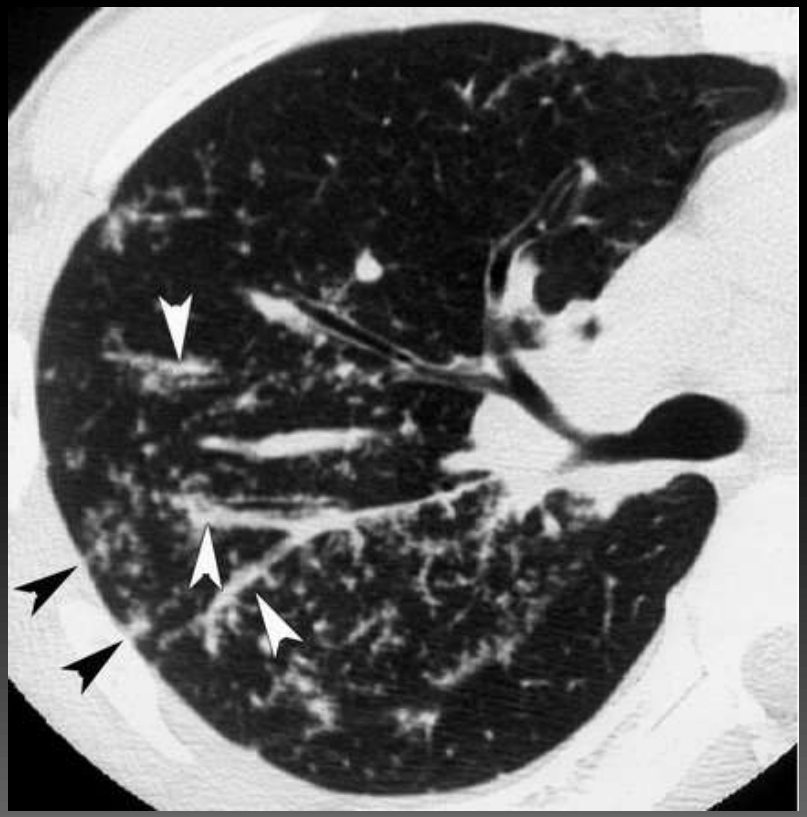

PADRÕES

2. *NODULAR*: DISTRIBUIÇÃO ALEATÓRIA

- Bem-definidos;

- ***INFECÇÕES MILIARES*** (***TUBERCULOSE***, *FUNGOS);*
- *SILICOSE;*
- *METÁSTASES HEMATOGÉNEAS;*
- *SARCOIDOSE.*

PADRÕES

2. *NODULAR*: DISTRIBUIÇÃO CENTRILOBULAR

- Alterações bronquiolares/peri-bronquiolares;
- Alterações dos pequenos vasos.

➢ ***Ausência de nódulos subpleurais*** (até 5-10 mm da pleura).

❖ *DISSEMINAÇÃO ENDOBRÔNQUICA INFECCIOSA (BRONCOPNEUMONIA);*

❖ *DISSEMINAÇÃO ENDOBRÔNQUICA TUMORAL (CA BRONQUIOLOALVEOLAR);*

❖ *HP;*

❖ *VASCULITE; EDEMA PULMONAR.*

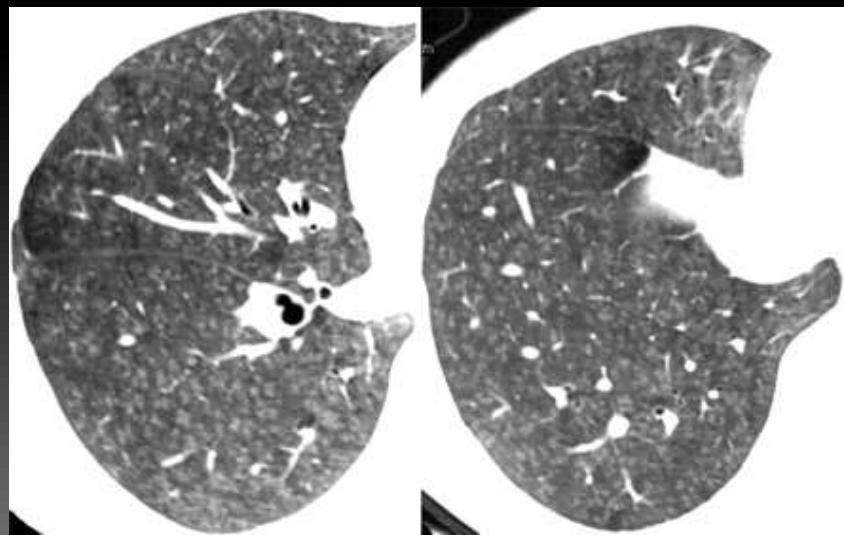

PADRÕES

2. *NODULAR*: DISTRIBUIÇÃO CENTRILOBULAR – "TREE-IN-BUD"

- Nódulos centrilobulares + bronquíolos centrilobulares dilatados e preenchidos por líquido (muco ou pús).

- **DOENÇA DE VIAS AÉREAS; INFECÇÃO.**
- **DX: cultura expectoração; LBA.**

- *DISSEMINAÇÃO ENDOBRÔNQUICA INFECCIOSA;*
- *DOENÇA DAS VIAS AÉREAS + INFECÇÃO (BRONQUIECTASIAS, FQ);*
- *IMPACTAÇÃO MUCÓIDE (ASMA, ABPA);*
- *CA BRONQUIOLOALVEOLAR.*

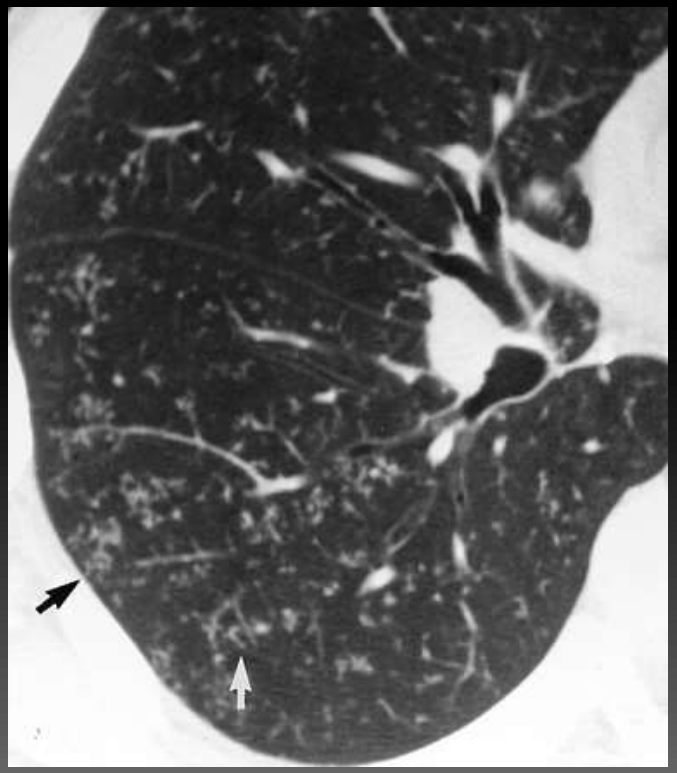

PADRÕES

3. ↑ *DENSIDADE*: CONSOLIDAÇÃO

- Espaços alveolares preenchidos por líquido, células ou outras substâncias.

- ***Apagamento dos vasos subjacentes.***
- *Broncograma aéreo.*

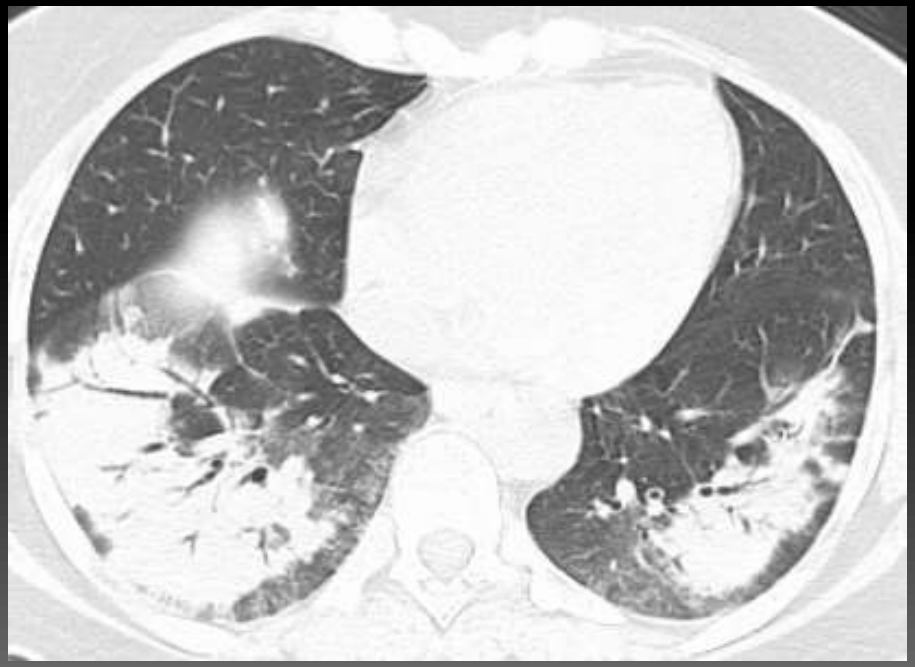

CRÓNICO

- *COP;*
- *PN. EOSINOFÍLICA CR.;*
- *PN. LIPÓIDE;*
- *CA BRONQUIOLOALVEOLAR;*
- *LINFOMA*

PADRÕES

3. ↑ *DENSIDADE*: VIDRO DESPOLIDO

- ***Ausência de apagamento dos vasos subjacentes.***
- ***<u>Espessamento intersticial mínimo ou doença dos espaços alveolares mínima.</u>***
- ***DOENÇA EM ACTIVIDADE → BIÓPSIA***
- *Potencialmente reversível (se bronquiectasias/bronquiolectasias de tracção ausentes).*

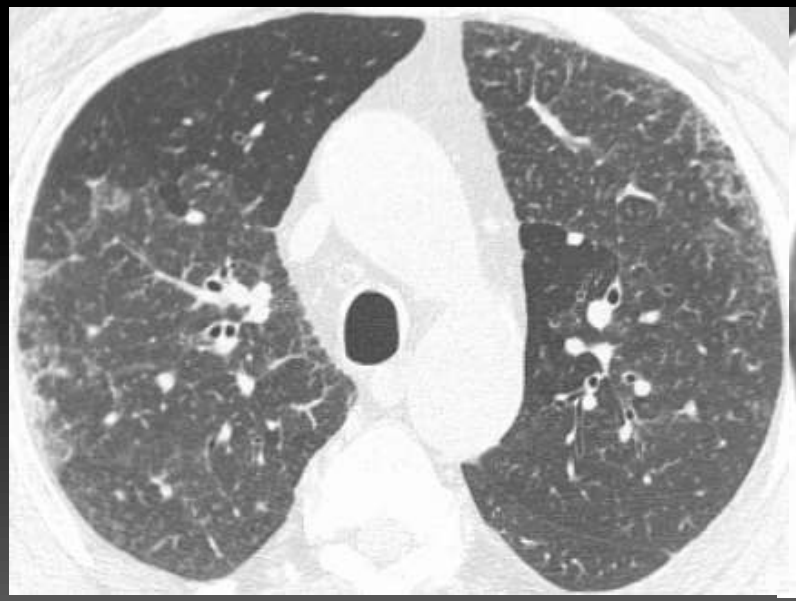

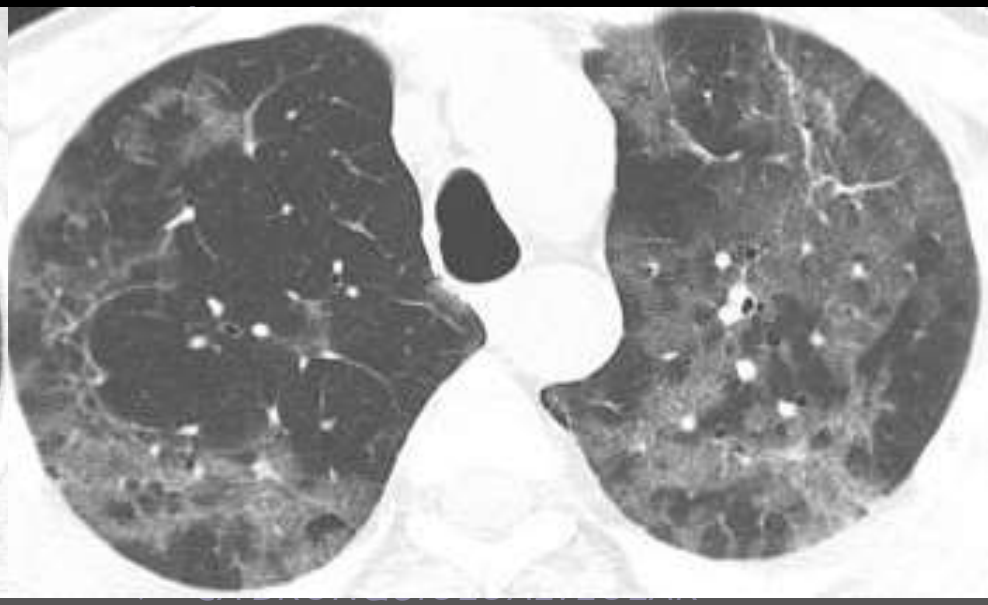

PADRÕES

3. ↑ *DENSIDADE*: VIDRO DESPOLIDO – "CRAZY-PAVING"

- ***Vidro despolido + espessamento de septos interlobulares***

- *PNEUMONIA (PNEUMOCYSTIS JIROVECI, VÍRICA);*
- *EDEMA PULMONAR;*
- *HEMORRAGIA PULMONAR;*
- *ARDS;*
- *PAP.*

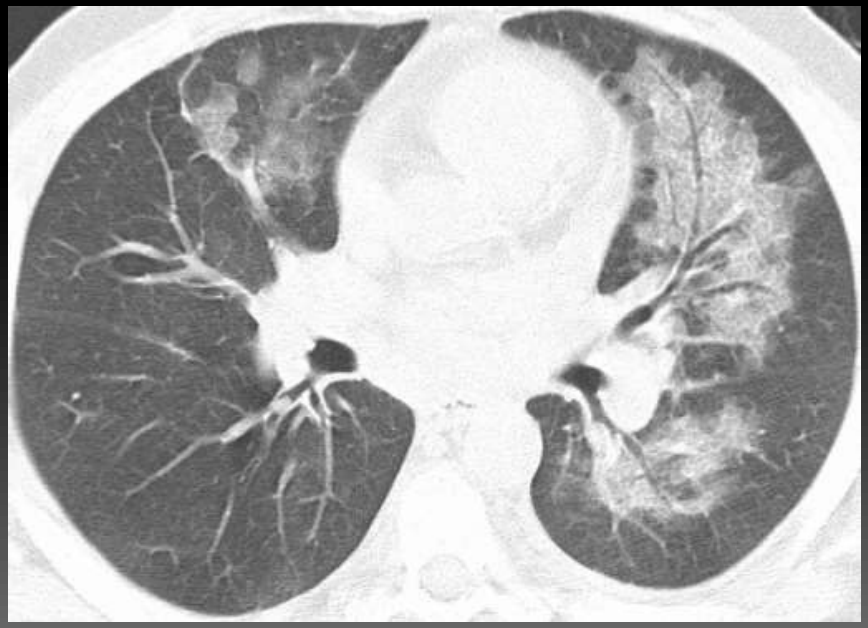

PADRÕES

3. ↓ *DENSIDADE*: ENFISEMA

- - 950 UH.

- **CENTRILOBULAR:** áreas focais hipertransparentes, sem parede visível, com predomínio nos lobos superiores;
- **PANLOBULAR:** áreas hipertransparentes de grandes dimensões, com distribuição difusa e associadas a diminuição do tamanho dos vasos;
- **PARA-SEPTAL:** hipertransparências sub-pleurais, delimitadas por septos interlobulares, com predomínio nos lobos superiores.

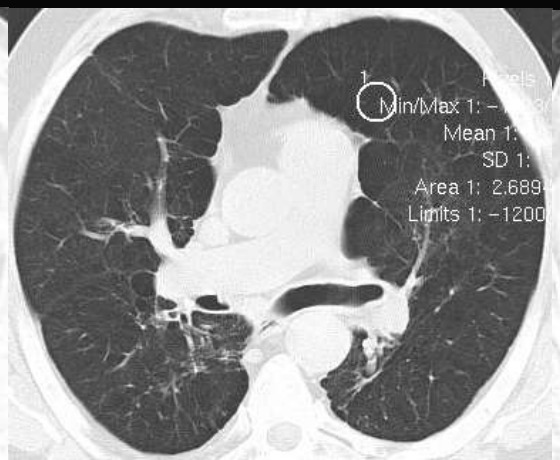

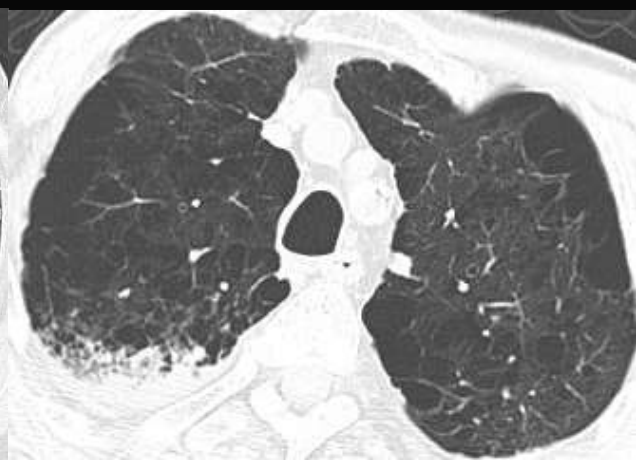

PADRÕES

3. ↓ *DENSIDADE*: QUISTO

- Lesão contendo ar, bem definida e circunscrita, com parede fina (< 3 mm).

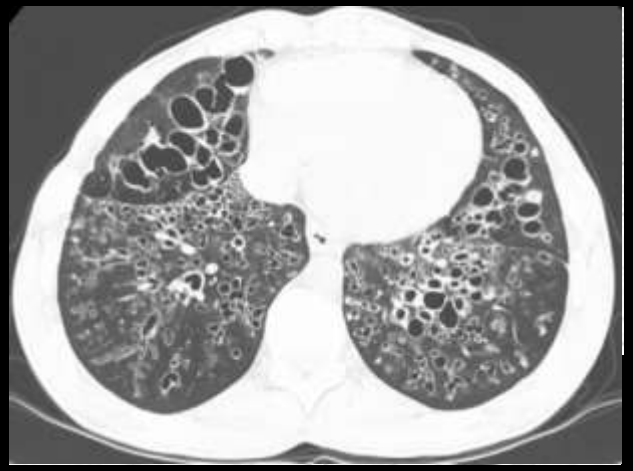

- *BOLHAS;*
- *FAVO-DE-MEL;*
- *PNEUMATOCELOS;*
- *BRONQUIECTASIAS QUÍSTICAS;*

DOENÇAS PULMONARES MULTI-QUÍSTICAS

- *HISTIOCITOSE DE LANGERHANS;*
- *LAM;*
- *ESCLEROSE TUBEROSA;*
- *LIP;*
- *PAPILOMATOSE.*

PADRÕES

3. ↓ *DENSIDADE*: MOSAICO DE PERFUSÃO

- Alterações da perfusão pulmonar com ↓ do volume sanguíneo nas áreas afectadas;
- Doenças das vias aéreas: ↓ ventilação nas zonas afectadas → vasoconstrição;
- Obstrução vascular.

➢ ***Diminuição do número e calibre dos vasos nas zonas afectadas (menor atenuação).***

❖ *DOENÇAS DAS VIAS AÉREAS (FQ, BRONQUIECTASIAS, BRONQUIOLITE OBLITERANTE, INF. DAS PEQ.S VA, IMPACTAÇÃO MUCÓIDE);*

❖ *DOENÇA TROMBOEMBÓLICA CRÓNICA.*

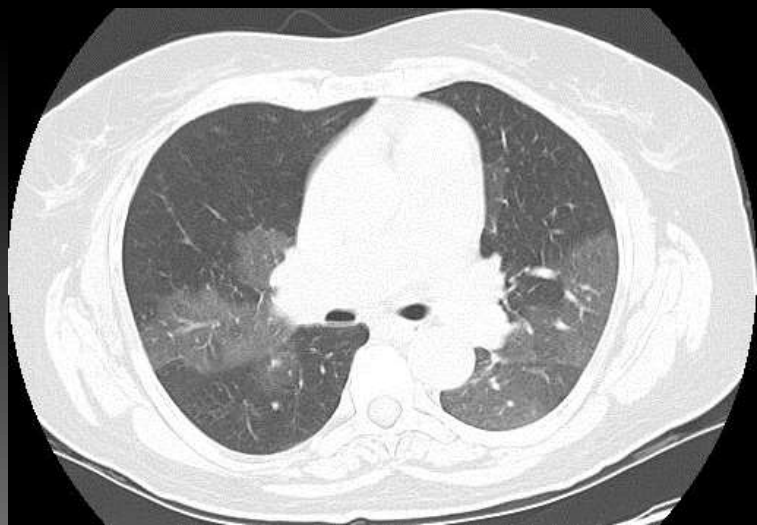

PADRÕES

3. ↓ *DENSIDADE*: ENCARCERAMENTO AÉREO

- N: ↑ homogéneo (> 100 UH)

❖ *DOENÇAS DAS VIAS AÉREAS (FQ, BRONQUIOLITE OBLITERANTE).*